



LECTURA CRÍTICA DE ARTÍCULO

Actualizaciones en la Mascarilla Laríngea para intubación Fastrach en los últimos 10 años

Artículo original: Neal S. Gerstein, Darren A. Braude, Orlando Hung et al. The Fastrach Intubating Mask Airway: an overview and update. *Can J Anesth* 2010; 57:588-601. ([PubMed](#))

Mariscal M, Pindado ML.

Hospital Universitario de Getafe. Madrid.

Resumen

Este artículo presenta una revisión y puesta al día de las publicaciones más interesantes en los últimos 10 años sobre la Mascarilla Laríngea de Intubación Fastrach (MLF). La MLF es un dispositivo supraglótico que permite la ventilación y la intubación a su través.

Introducción

Este artículo presenta una revisión y puesta al día de las publicaciones más interesantes en los últimos 10 años sobre la Mascarilla Laríngea de Intubación Fastrach (MLF) (Fig.1). La MLF es un dispositivo supraglótico que permite la ventilación y la intubación a su través.



FIGURA: 1. Mascarilla Fastrach.

Resumen

Objetivo: Realizar una revisión y puesta al día de la M.L Fastrach, considerándolo como un dispositivo útil para el manejo de la Vía Aérea Difícil en el quirófano y en el área

extrahospitalaria y urgencias (en estas dos áreas, las publicaciones son escasas pero favorables).

Métodos: Hacen la revisión mediante una búsqueda en PubMed utilizando las siguientes palabras claves: "Fastrach", "Intubating LMA", "Intubating Laryngeal Mask Airway", considerándolo como una revisión basada en la clínica y actualización y no un meta- análisis.

Incluyeron sólo aquellas publicaciones que ellos consideraron interesantes.

Resultados: En distintos apartados, los autores van aportando novedades, siempre basándose en distintas publicaciones.

- Técnica de inserción general:

Una vez colocada la MLF, consideran de gran importancia realizar la 1ª parte de la Maniobra de Chandy (Fig2): se debería rotar suavemente la Fastrach en el plano sagital, valorando la ventilación del paciente hasta conseguir la ventilación óptima.

- Intubación a través de MLF:

Recomiendan realizar de forma rutinaria la 2ª parte de la Maniobra de Chandy (fig.2): elevar la MLF desde la pared faríngea posterior, usando el mango metálico, lo que previene el choque del TET con los aritenoides y minimiza el ángulo entre la apertura de la MLF y la glotis.

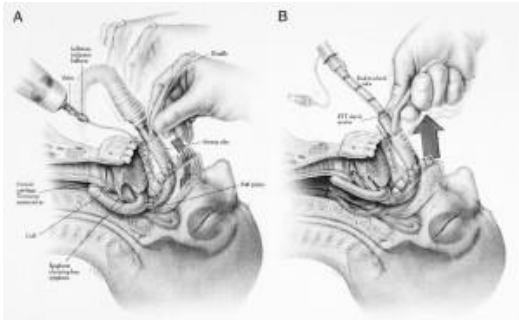


FIGURA: 2. Maniobra de Chandy. A: 1ª parte. B: 2ª parte.

Cuando se usa de rescate en un fallo de intubación en secuencia rápida aconsejan usar rocuronio a 0,1-0,2 mg/Kg o Lidocaina 2% 3-4 ml supraglótica para mantener abiertas las cuerdas vocales cuando pasa el TET.

- Resistencia a pasar el TET:

- General:

1. Tubo mal lubricado o demasiado grande.
2. Reducir presión sobre cricoides.
3. Cambio de tamaño de MLF.

- El TET encuentra resistencia a 2 cm debajo de la línea transversa de los 15 cm en el tubo:

1. Está impactando en el vestíbulo: Rotar TET.
2. Se ha doblado hacia abajo la epiglotis: Maniobra 6 cm arriba-abajo.

- Paso del TET libremente hacia esófago:

1. Repetir Maniobra de Chandy.
2. Cambiar el tamaño de MLF.

- Selección del TET:

- Se pueden usar varios tubos. De todos ellos, los que tienen más éxito de intubación son el de la MLF, con el inconveniente de ser de alta presión y bajo volumen. Por ello se aconseja usar el desechable de la MLF (baja presión y alto volumen) y también el de PVC (fig. 3) pero introduciéndolo en la MLF con la curvatura al revés (fig.4) ya que el ángulo de salida es menor y permite un porcentaje de intubación alto.

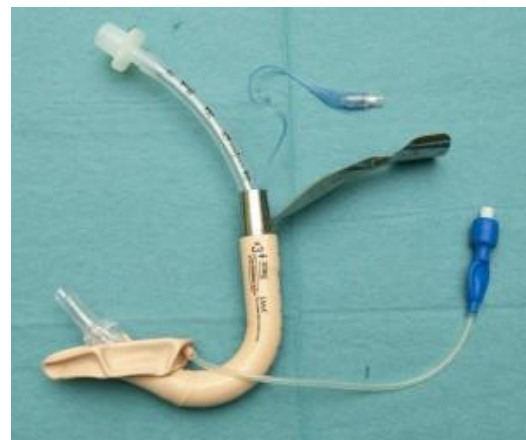

FIGURA: 3: TET de PVC.

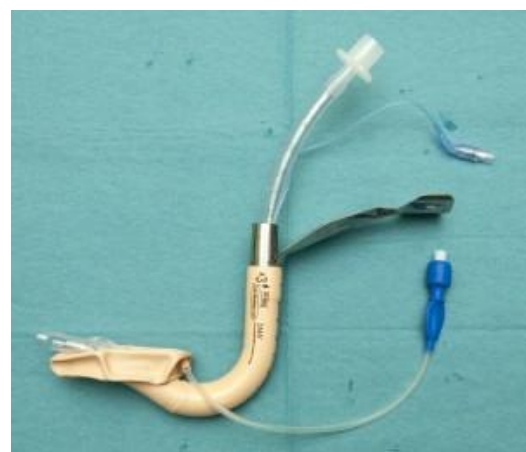

FIGURA: 4. TET de PVC curvatura al revés.

- Retirar la MLF:

- Se puede retirar con el obturador de la casa y si no se dispone de él con TET de 5mm o con unas pinzas de Magill.

- Se aconseja retirar la MLF siempre que se pueda.

- Se retirará el conector de 15 mm del TET, antes de esterilizarlo, porque si no se adhieren y es muy difícil su separación.

Técnicas para facilitar la intubación a través de MLF:

El éxito de la intubación a ciegas es de 70-90%(según publicaciones) y para aumentar el porcentaje de éxito se pueden usar distintos dispositivos: Fibroscopio. Trachlight, intercambiadores...

• Indicaciones:

1. Intubación difícil anticipada o no anticipada en quirófano.
2. Lesión en columna cervical.
3. Pobre acceso para laringoscopia directa: localización atípica del paciente.
4. Uso por personas sin experiencia.

• Complicaciones y limitaciones:

1. Intubación esofágica.
2. Daño orofaríngeo.
3. Regurgitación: no hay datos de mayor riesgo de aspiración cuando se usa para intubar que por otros métodos.
4. Limitación de su uso cuando la apertura bucal es <2 cm.

Conclusiones: La MLF se considera un dispositivo útil en el manejo de la VAD dentro y fuera del quirófano. Se consigue una ventilación efectiva en la

mayoría de los casos y la intubación a ciegas se obtiene generalmente si las técnicas de optimización descritas se usan.

Comentario

Este artículo nos parece interesante y muy completo. Revisando el tema en forma de apartados y completándolo con publicaciones actuales, la mayoría de ellas en su momento tuvieron una gran repercusión.

La MLF aunque fue creado por Brain en 1997 (como la solución del problema que se creaba cuando se intentaba intubar a través de la ML Clásica), sigue siendo un dispositivo muy actual que permanece en los algoritmos de vía aérea difícil (DAS y posiblemente en el futuro en la ASA).

Para nosotros es imprescindible usarlo como dispositivo de rescate en determinadas ocasiones en las que podemos encontrarnos con dificultad para la ventilación (obesidad mórbida, SAOS...). Lo consideramos básico en los carros de intubación y su aprendizaje en la formación de los residentes de anestesiología.

En este artículo yo hemos aprendido determinados puntos que desconocíamos de la MLF.

Bibliografía

1. Brain AI, Verghese C, Addy EV et al. The intubating laryngeal mask: Development of a new device for intubation of the trachea. Br J Anaesth 1997; 79: 699-703. ([PubMed](#)) ([PDF](#))
2. Ye L, Liu J, Wong DT et al. Effects of tracheal tube orientation on the success of intubation through an intubating laryngeal mask airway: study in Mallampati class 3 or 4 patients. Br J Anaesth 2009; 102:269-72. ([PubMed](#)) ([PDF](#))
3. Pean D, Leturgie C, Lejus C. The cuff of the new single intubating laryngeal mask

endotracheal tube has low-pressure characteristics. *Anesth Analg* 2007; 105: 293-4. ([PubMed](#)) ([PDF](#))

4. Gercek E, Wahlen BM, Rommens PM. In vivo ultrasound real-time motion of the cervical spine during intubation under manual in-line stabilization: a comparison of intubation methods. *Eur J Anaesthesiol* 2008; 25: 29-36. ([PubMed](#))

Correspondencia al autor

Marisa Mariscal Flores
mmariscalflores@gmail.com
Servicio de Anestesia y Reanimación
Hospital Universitario de Getafe, Madrid.

[Publicado en AnestesiaR el 15 de septiembre de 2010](#)

