



CASOS CLÍNICOS

Fibroscoopia intranasal preoperatoria en una paciente con compresión de la vía aérea por bocio

Mariscal M, Arias S, Vásquez Caicedo M, Guarnizo A.

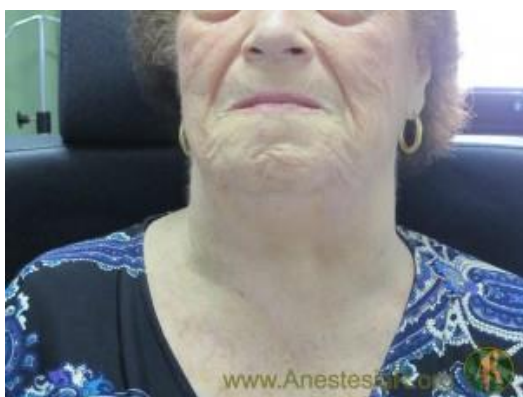Hospital Universitario de Getafe (Madrid).

Resumen

Tras analizar si la Fibroscoopia Nasal Preoperatoria podría reducir la necesidad de realizar intubación en el paciente despierto, presentamos el caso clínico de una mujer diagnosticada de BOCIO TOXICO DIFUSO COMPRESIVO, que se encuentra pendiente de cirugía.

Introducción

Tras analizar si la Fibroscoopia Nasal Preoperatoria podría reducir la necesidad de realizar intubación en el paciente despierto, presentamos el caso clínico de una mujer diagnosticada de BOCIO TOXICO DIFUSO COMPRESIVO, que se encuentra pendiente de cirugía.



La información obtenida de la consulta de preanestesia fue:

Antecedentes personales

- Neoplasia vesical, realizada una resección transuretral.

- Obesidad.

- Síndrome depresivo.

Exploración de la vía aérea

- Valoración de la ventilación: con la presencia de los siguientes factores de predicción de ventilación: ausencia de dientes (dentadura postiza), 76 años, roncadora y obesa se la valoró como **posible dificultad de ventilación**.

- Valoración de la intubación: Mallampati III/IV, distancia tiromentoniana > 6,5, distancia esternomentoniana 12,5, apertura bucal 4 cm, test de la mordida: 2/3, circunferencia del cuello 50 cm. Se la consideró **probable dificultad de intubación**.

- Valoración de introducción de dispositivos extragloticos: **Posible dificultad**, por el bocio que comprime y desplaza la traquea (por radiografía).

- Valoración de la realización de una coniotomía: **gran dificultad para su realización**, por la presencia de bocio

difuso y gigante, donde las referencias anatómicas estaban ausentes.

Con la valoración arriba expresada, lo más seguro para la paciente era la realización de una **Fibroscoopia despierta, con anestesia local y con mínima sedación.**

En el intervalo de espera para la cirugía, ingresa en la urgencia del hospital con gran disnea y se avisa al otorrino que la realiza una Fibroscoopia nasal diagnóstica describiendo un buen paso hasta el cavum, paladar redundante y úvula larga, base de la lengua muy hipertrófica, abombamiento de paredes de hipofaringe predominantemente del lado derecho, que reduce notablemente el espacio aéreo. Epiglotis abarquillada, aritenoides móviles y edematosos, no se visualizan bien las cuerdas, con secreciones mucosas adheridas.

Se dejó ingresada en observación con corticoides, cediendo la disnea en horas y se fue de alta al día siguiente.

Un mes después nos avisan los cirujanos que dicha paciente sería operada en los próximos días.

Plan de actuación

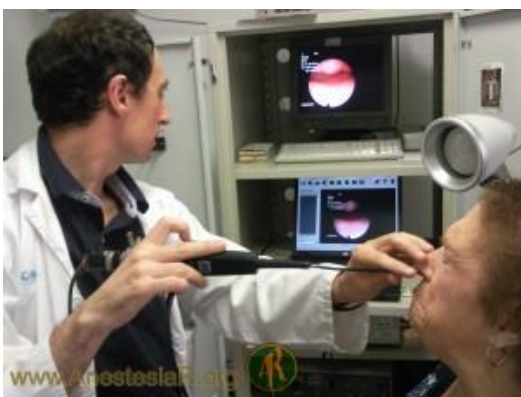

Figura 1 - Fibroscoopia Nasal en consulta de ORL

Se ingresó a la paciente el día anterior a la cirugía y hablando previamente con los otorrinos, se le realizó en la consulta de ORL, con la presencia del

anestesta, para valorarla de forma conjunta, una Fibroscoopia Intranasal Preoperatoria (FBO de 2,7 cm. de diámetro y longitud de 35 cm.), confirmando las características anatómicas descritas en la fibroscoopia de la urgencia, pero sin edema y con visualización de las cuerdas vocales.

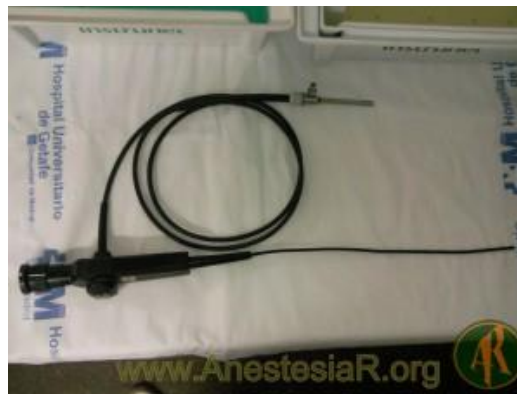

Figura 2.- Fibroscopio del Servicio de OR.

Una vez valorada por los anestestistas y otorrinos, se decide realizar una **Fibroscoopia Nasal Despierto:**

- Explicación detallada del proceso a la paciente.
- Con anestesia local.
- Mínima sedación.
- Posición sentada de la paciente.
- Fibroscoopia de frente a la paciente.
- Presencia de otorrinos en el quirófano, con caja de coniotomía preparada.

Se realiza la fibroscoopia con éxito, de forma habitual y con gran colaboración de la paciente.

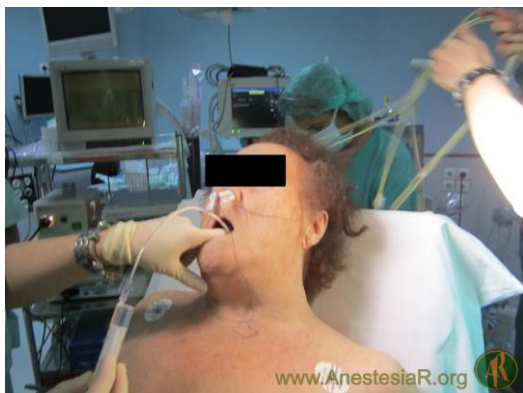

Figura 3.- Anestesia de hipofaringe

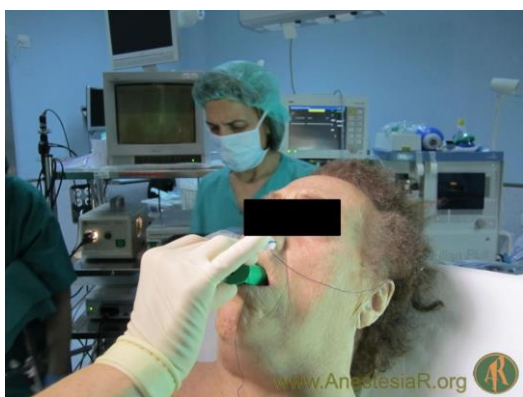


Figura 4.- Introducción de cánula VAMA

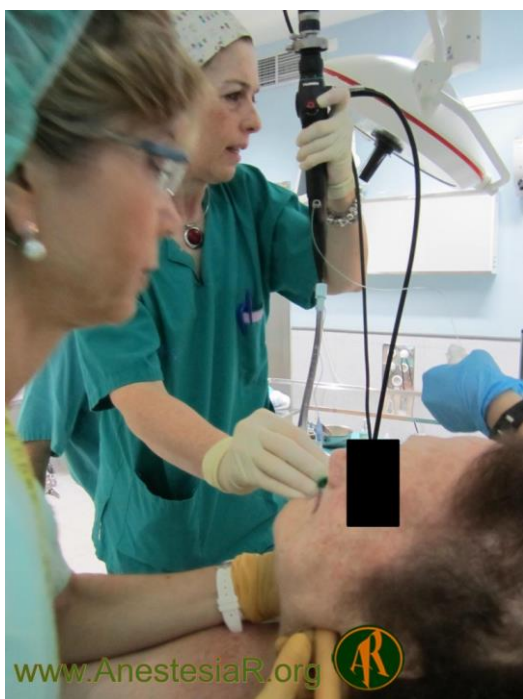


Figura 5.- Intubación con FBO despierta.

Conclusiones

1.- Consideramos de gran importancia en esta paciente realizar una Fibroscopia Despierta Preoperatoria para comparar con la realizada en la urgencia.

2.- La colaboración con el servicio de ORL es fundamental para realizar un plan conjunto de actuación para el manejo de la vía aérea, preoperatoriamente y con tiempo para una adecuada valoración de la fibroscopia, que será grabada para futuros estudios.

3.- La intubación con el paciente despierto es una de las habilidades más importantes que el anestesiólogo debe conocer y dominar para realizarla cuando se precisa de forma rápida y segura.

4.- Por la dificultad de realizar una curva de aprendizaje correcta para fibroscopia nasal con el paciente despierto en el quirófano nosotros aconsejamos aprender en la consulta de los otorrinos, donde se puede practicar un gran número de veces de forma segura y eficaz con la supervisión de los otorrinos (se precisa de una cierta destreza en el manejo del FBO obtenida previamente en el quirófano con el paciente en cirugía electiva).

Correspondencia al autor

Marisa Mariscal Flores
mmariscalflores@gmail.com
 Servicio de Anestesiología
 Hospital Universitario de Getafe (Madrid).

[Publicado en AnestesiaR el 16 de agosto de 2011](#)